

Актуальность

- Редкая, но клинически значимая форма гастрита.
- Часто остается не диагностированной из-за неспецифической симптоматики.
- Требуется высокого уровня эндоскопической настороженности[1].

Цель

Четкое определение патологии по ходу ЭГДС, за счет наглядного примера четких визуальных особенностей.

Результаты

Клиника:

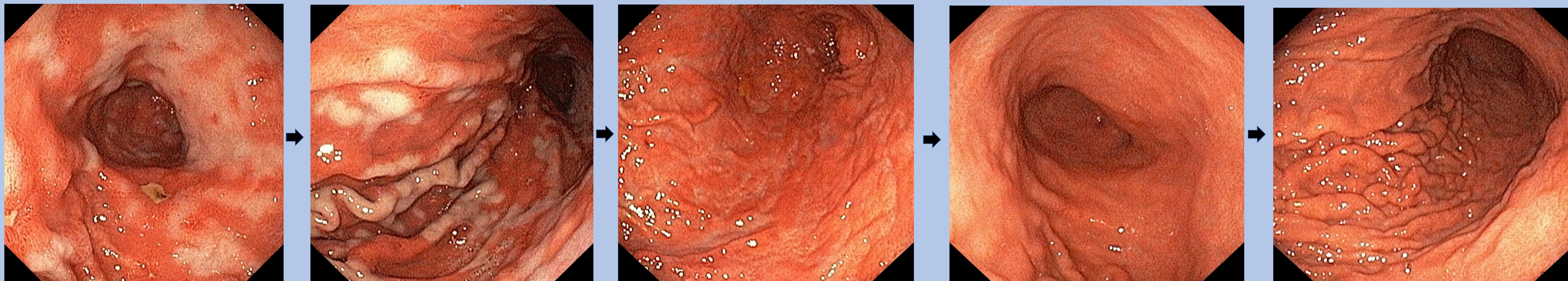
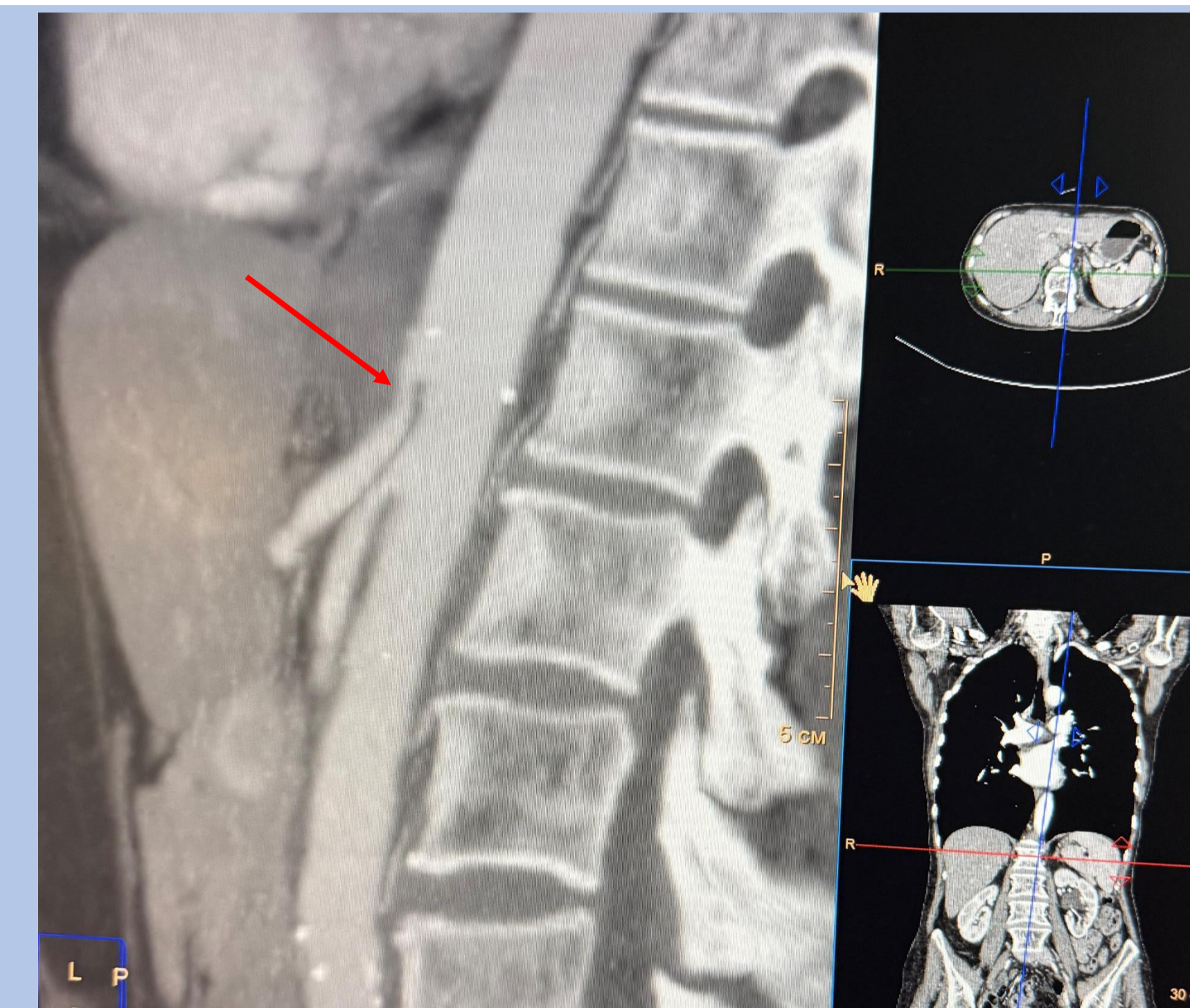
- боль в эпигастрии, тошнота, кровотечение;
- ЭГДС и биопсия - признаки ишемии(НР«-»);
- КТ- ангиография[2]

Общие для гастрита признаки:

эритема, отек, эрозии и язвы

Отличительные признаки:

четкая линия демаркации между здоровой и измененной слизистой



Заключение:

- Диагностика ишемического гастрита требует комплексного подхода.
- Своевременная диагностика - путь к быстрому патогенетическому лечению.